

Chụp CT Scanner đến 32 dãy (bao gồm cả thuốc cản quang):

Bệnh nhân : Phạm Đình Quân

Năm sinh: 1986

Giới tính: Nam

Địa chỉ : Phường Long Thạnh Mỹ, Quận 9, Hồ Chí Minh

SĐT:

BS chỉ định : Huỳnh Thị Rony

Nơi gửi : Khoa Nhiễm

Ngày chỉ định : 02/12/2014

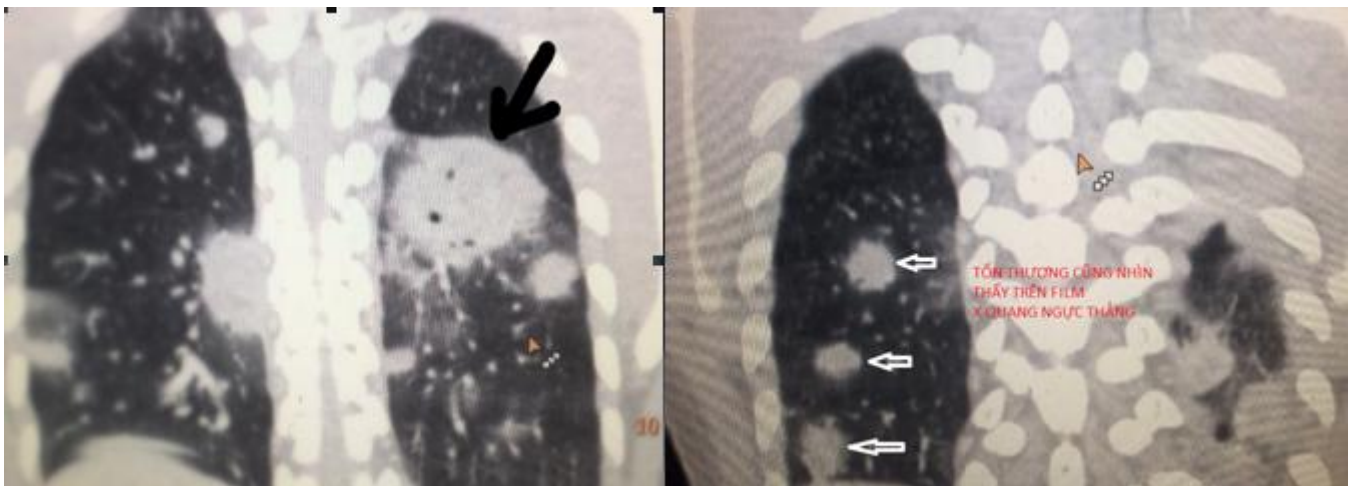
Ngày thực hiện : 08/12/2014

Chẩn đoán :

Nội dung : CT NGỰC CÓ CẢN QUANG ĐƯỜNG TĨNH MẠCH

Mô tả hình ảnh

- Các ổ tổn thương nhu mô phổi dạng đông đặc phổi rải rác 2 phổi (tập trung nhiều ở thùy dưới 2 phổi), bờ không đều, giới hạn rõ kèm hình ảnh hoại tử trung tâm và tổn thương phế nang quanh các ổ tổn thương (dấu hiệu "vàng hào quang"), bất thuốc cản quang viền, dày màng phổi tạng và bất thuốc cản quang màng phổi tạng cạnh các ổ tổn thương.
- Trần dịch màng phổi (T) lượng ít cạnh các ổ tổn thương phổi. Không thấy tràn khí màng phổi.
- Không phát hiện hạch phì đại trung thất.
- Tim và các mạch máu lớn trong giới hạn bình thường.
- Không thấy hình ảnh bất thường ở thành ngực.
- Hai ổ tổn thương giảm đậm độ so với mô gan bình thường ở hạ phân thùy IV và VIII, kích thước # 25 mm, giới hạn kém rõ, bất thuốc cản quang viền không đồng nhất kèm rối loạn tưới máu gan xung quang 2 ổ tổn thương ở thì động mạch, giảm đậm độ ở thì tĩnh mạch cửa.



Kết luận

NGHĨ ĐẾN LAO PHỔI + ÁP-XE GAN.

CHẨN ĐOÁN PHÂN BIỆT:

1/ VIÊM PHỔI MẠN ÁP-XE HÓA + ÁP-XE GAN DO KÝ SINH TRÙNG HOẶC DO NẤM.

2/ K DI CĂN PHỔI VÀ GAN.

Ngày 8 tháng 12 năm 2014

BÁC SĨ CT SCANNER

Trần Lợi